

DOI: 0.31636/prmd.v4i2.3

## Застосування декасану в місцевому лікуванні при хронічних запальних хворобах мигдаликів

Біль Б. Н., Кушнір А. С.

Кафедра оториноларингології (зав. – д.мед.наук, професор В. О. Шкорботун) Національного університету охорони здоров'я України імені П. Л. Шупика

Київський міський центр ендоскопічної риноларингології (керівник – Головний отоларинголог Департаменту охорони здоров'я Київської міської держадміністрації, заслужений лікар України, канд. мед. наук, доцент Б. Н. Біль).

Приватний вищий навчальний заклад "Інститут загальної практики – сімейної медицини" Лікувально-діагностичний центр "ADONIS"

**Резюме.** Проведено місцеве санаційне лікування 40 хворих на рекурентний тонзиліт, використовуючи для промивання лакун піднебінних мигдаликів препарат Декасан. Проведені клінічні спостереження і бактеріологічні дослідження показали більшу ефективність Декасану по відношенню до основних патогенів лакун мигдаликів, порівняно з традиційно використовуваними для промивання розчинами антибіотиків. Декасан є високоефективним і безпечним антисептичним засобом для місцевого лікування хворих на хронічні запальні захворювання мигдаликів, який сприяє відновленню локального біоценозу, що підтверджено ростом частоти висівання нормальної мікрофлори з поверхні лакун мигдаликів.

**Ключові слова:** рекурентний тонзиліт, мікрофлора, місцеве лікування, антисептик, Декасан.

Згідно з сучасними поглядами, піднебінні мигдалики є периферичним органом імунної системи, які в рамках свого завдання фізіологічно перебувають у постійному запальному процесі, однак це не супроводжується клінічними симптомами. Сучасні європейські рекомендації відкидають термін "хронічний тонзиліт", який не дає чітких уявлень про етіопатогенез запального процесу в мигдаликах.

Повторний неспецифічний тонзиліт, який викликається вже іншим збудником (або кількома), внаслідок неефективного фагоцитозу, і характеризується поширенням запального процесу (морфологічно вираженого альтерацією і проліферацією), який виходить за рамки "фізіологічного", на перитонзиллярну тканину, з фор-

муванням місцевих (фіксація мигдалика в його ложі), а також системних проявів, які визначаються в "холодному" періоді, отримав назву *рекурентний тонзиліт* [17]. І, навпаки, рецидивуючий тонзиліт проявляється повторними гострими тонзилітами, що викликаються тим самим збудником, що й попередні, однак у "холодному" періоді місцеві та системні прояви відсутні. Таким чином, дана класифікація (Попович В. І., 2018) дозволяє уникати використання терміна "хронічний тонзиліт".

Загальновідомим є положення, що ключовою ланкою в патогенезі персистуючого запалення піднебінних мигдаликів є імунodefіцитний стан організму, а саме – функціональна нездатність лімфоцитів, особливо макрофагів, що призводить до незавершеного

фагоцитозу, внаслідок чого відсутня повна елімінація збудника, що унеможлиблює “повернення до рівня фізіологічного запалення” [17, 20].

Згідно з міжнародною класифікацією хвороб МКХ-10, хронічний тонзиліт є захворюванням, асоційованим з бактеріями виду *Streptococcus pyogenes* ( $\beta$ -гемолітичні стрептококи групи А) [1]. *Staphylococcus aureus*, *Haemophilus influenzae*, стрептококи груп А, С і G, які колонізують слизову оболонку верхніх дихальних шляхів, не відіграють домінуючої ролі в розвитку запалення і розглядаються як копатогени [6, 11]. Однак, хоча самі  $\beta$ -гемолітичні стрептококи групи А не можуть формувати резистентність до пеніцилінів, то завдяки таким поєднанням *Streptococcus pyogenes* із золотистим стафілококом, анаеробами, які здатні продукувати  $\beta$ -лактамази, зумовлюється неефективність терапії незахищеними антибіотиками пеніцилінового ряду [2]. Мікробні поєднання виявляються приблизно у 80% випадків, у 28,2% – грибово-бактеріальні асоціації з грибами роду *Candida* [14], а також тонзиліт може бути асоційований з аденовірусами, цитомегаловірусом, вірусом Епштейна – Барр, найпростішими.

Останніми десятиліттями накопичуються дані, що свідчать про здатність багатьох мікроорганізмів, а саме –  $\beta$ -гемолітичного стрептокока групи А – формувати так звані біоплівкові співтовариства, в тому числі зі *Staphylococcus aureus* [23]. Мікроорганізми у складі біоплівки набувають якісно нових властивостей порівняно з тими самими представниками планктонної форми, вони мають змінений фенотип, який проявляється іншими параметрами росту і розмноження і залежить від експресії специфічних генів [12]. Труднощі в лікуванні хронічного тонзиліту багато авторів пов’язують саме з біоплівкоутворенням мікроорганізмів.

Біоплівкові бактерії здатні виживати при впливі антибіотиків у таких високих концентраціях, які не можуть бути досягнуті в організмі людини при стандартних терапевтичних дозах, а також ці патогени найбільш стійкі і до факторів імунної системи організму-хазяїна [9]. Компоненти біоплівки (полісахариди, глікопротеїди, ліпіди, нуклеїнові кислоти) можуть зв’язувати й інактивувати антибіотики. Також біоплівка служить нішею для обміну генами між мікроорганізмами, які відповідають за антибіотикорезистентність [5]. Мікробні агенти, здатні формувати біоплівки, характеризуються мультирезистентністю до антибіотиків [21]. Найстійкішим є *Staphylococcus aureus*, який може посилювати стійкість у кілька разів, перебуваючи у складі біоплівки, як у вигляді моно-, так і асоційованої мікрофлори [18]. Із патогенних бактерій, що мають відношення до розвитку тонзилітів, у даний час добре вивчені плівкоутворюючі властивості чистих культур *S. pyogenes*, *S. pneumoniae*, *H. influenzae*, *S. aureus* [10,

23, 24]. Епітелій піднебінних мигдаликів є сприятливим місцем для утворення біоплівки, які частіше являють собою полімікробне співтовариство; про те, як утворюються біоплівки на слизових оболонках організму, відомо ще дуже мало [25, 26].

При відсутності показань до хірургічного лікування хронічного тонзиліту за *Paradise* проводяться консервативні заходи, що охоплюють засоби підвищення загальної резистентності організму, гіпосенсибілізуючі, імунокорегуючі препарати, рефлексотерапію. Загальна антибактеріальна терапія показана лише при лікуванні ангіни, тобто загострення тонзиліту стрептокової етіології з високими значеннями антистрептолізину-О, при цьому перевага надається захищеним бета-лактамним препаратам [13].

Необґрунтоване, неадекватно широке застосування антибіотиків системної дії у хворих на хронічні неспецифічні запальні захворювання мигдаликів призводить до порушення мікробіоценозу, появи стійких штамів мікроорганізмів, має значний ризик системних побічних впливів на організм людини, сенсibiliзація і т.д. За даними відділу фармакологічного нагляду Державного експертного центру, сьогодні в Україні саме антибіотики найчастіше зумовлюють розвиток побічних реакцій і ускладнень (алергійних, фармакотоксичних, імунологічних), частота яких сягає 25,9%.

Багато дослідників і практикуючих лікарів вказують на ефективність місцевого санаційного лікування, яке включає промивання лакун піднебінних мигдаликів розчинами антисептиків. Це дозволяє видалити патологічний вміст із лакун (клітини злушеного епітелію, лейкоцити, численні мікроорганізми, продукти їх розпаду, залишки їжі тощо) і є необхідним для відновлення нормальної роботи мигдаликів. Такі процедури дозволяють зменшити кількість загострень тонзиліту, а відтак значно зменшити використання антибіотиків. Вимогами до антисептичних речовин є належна деконсолізація умовно-патогенних і патогенних мікроорганізмів, відсутність місцевої подразливої, токсичної, а також мутагенної, канцерогенної, тератогенної дії. Ефективнішими є антисептики з мікробіцидним впливом, а також ті, які мають додаткову активність проти вірусів, грибків і спор.

Таким вимогам відповідає препарат Декасан фірми “Юрія-Фарм” (Україна), який являє собою 0,02% розчин антисептика декаметоксину в 0,9% фізіологічному розчині NaCl. Цей антисептичний засіб є катіонним детергентом із групи бісчетвертинних амонієвих сполук і виявляє швидкий знезаражуючий ефект завдяки взаємодії з фосфатними групами ліпідів цитоплазматичної мембрани патогенів, що призводить до порушення її проникності і деструкції мікроорганізму. Декасан виявляє бактерицидну дію на стафілококи, стрептококи,

дифтерійну, синьогнійну паличку, капсульні бактерії, фунгіцидну дію на дріжджоподібні гриби, збудників епідермофітії, трихофітії, мікроспорії, еритразми, а також вірусцидну і спороцидну дію [15]. Доведено, що 0,02% розчин декаметоксину переважає за бактерицидними властивостями 10% повідон-йод у боротьбі зі *S. aureus*, *Enterococcus spp.* [27]. Високу чутливість до декаметоксину мають резистентні до антибіотиків штами мікроорганізмів [19]. Декасан потенціює дію антибіотиків у процесі лікування, підвищуючи чутливість антибіотикорезистентних мікроорганізмів, у тому числі їх біоплівкових форм, до антибіотиків [7, 16, 28]. Можливим механізмом такого ефекту, на думку дослідників, є здатність препарату зменшувати адгезивні властивості бактерій та підвищувати проникність мікробної оболонки. Декасан (декаметоксин) є полярною сполукою, він не має резорбтивної і системної токсичної дії, позаяк практично не всмоктується в кровотік крізь слизові оболонки, непошкоджену шкіру і ранові поверхні; він не проникає всередину клітин людини [22], на відміну від неполярних антисептиків, які добре всмоктуються в ліпідах і проникають крізь фізіологічні бар'єри. Водночас декаметоксин зменшує адгезію мікроорганізмів до ранової поверхні [4] і зберігає мікробоцидну активність в присутності білків сироватки крові [8]. Відомо, що Декасан пригнічує ексудативну фазу запалення, нейтралізуючи дію медіаторів запалення (гістамін, серотонін), має десенсибілізуючий і протинабряковий ефект [15].

Декаметоксин є добре вивченим антисептиком і має тривалу історію успішного клінічного застосування у вигляді очних, вушних крапель, таблеток для розсмоктування, розчину для обробки порожнини рота і глотки, промивання порожнини носа і приноскових пазух, в урологічній, гінекологічній практиці, в хірургії при лікуванні гнійно-запальних процесів і при періопераційній топічній антисептикопрофілактиці інфекцій ділянки хірургічного втручання. Протимікробна дія 0,02% розчину декаметоксину при місцевому застосуванні під час проведення чистих хірургічних втручань була зіставна з такою при системному використанні антибіотиків цефалоспоринового ряду [3].

Метою дослідження була оцінка ефективності препарату Декасан при місцевому санаційному лікуванні хворих на рекурентний тонзиліт.

## Матеріали і методи дослідження

Обстежено 80 пацієнтів віком від 18 до 65 років з ознаками рекурентного тонзиліту, у яких не було показань до тонзилектомії. Більшість пацієнтів – 57 (71,3%) перебували у віковій категорії 20–35 років. Скаргами

були: дискомфорт у горлі, пирхота, наявність “пробок” у мигдаликах з неприємним запахом або рідкого гною, слабкість, втомлюваність, збільшення шийних лімфовузлів, субфебрилітет. Усі пацієнти були поділені порівну на основну (1-шу) і контрольну (2-гу) групи по 40 осіб у кожній.

До дослідження не залучалися особи з підвищеним рівнем антистрептолізину-О, імуноглобулінів М і G до вірусу Епштейна – Барр, цитомегаловірусу, а також з позитивними даними виявлення цих вірусів при ПЛР-дослідженні. Критеріями виключення були також загострення тонзиліту (ангіна), ГРЗ, прийом антибіотиків загальних або місцевих, антисептиків, а також загальних і місцевих нестероїдних протизапальних препаратів протягом місяця до звернення, а також виявлення грибкової мікрофлори у вмісті лакун піднебінних мигдаликів. Усім пацієнтам проводилося мікробіологічне дослідження вмісту лакун п/мигдаликів до лікування і через 1 місяць після його завершення. Такий інтервал робиться для того, щоб на кількісний склад мікрофлори не впливало механічне видалення патологічного вмісту лакун піднебінних мигдаликів, яке має місце, на думку багатьох дослідників. Вміст лакун мигдаликів забирали вранці натще, використовуючи стерильний шпатель і ложку Фолькмана. Матеріал поміщався в пробірку з транспортним середовищем Еймса і доставлявся в лабораторію в ізотермічних умовах протягом 2 годин.

В основній групі промивання лакун мигдаликів проводилося препаратом Декасан (0,02% розчин декаметоксину), розведеним у співвідношенні 1:1 з фізіологічним розчином. Процедури виконувалися під позитивним тиском, за допомогою спеціальної канюлі, використовуючи 50 мл розчину. В контрольній групі промивання лакун проводилося традиційно розведеним у 50 мл фізіологічного розчину антибіотиком цефалоспоринової групи 2–3 покоління, згідно з чутливістю виділеної мікрофлори, з гідрокортизоном. Курс лікування проводився у вигляді монотерапії і включав 10 процедур.

Обидві групи пацієнтів за віком, статтю, клінічним перебігом та характером мікрофлори лакун піднебінних мигдаликів були практично однаковими.

Оцінку ефективності лікування проводили на основі об'єктивних критеріїв (гіперемія, потовщення (набряк, інфільтрація) піднебінних дужок, наявність патологічного вмісту в лакунах, защепаєний лімфаденіт). Об'єктивні показники оцінювалися за 5-бальною візуально-аналоговою шкалою, де 0 балів означає відсутність ознаки, а 5 – її максимальне значення. Динаміку скарг і об'єктивних симптомів оцінювали при зверненні пацієнта (1 візит) і після 10-го сеансу лікування.

## Результати й обговорення

Такі ознаки хронічного запалення піднебінних мигдаликів, як гіперемія і потовщення дужок, визначалися у 100% випадків (табл. 1). Патологічний вміст лакун мав місце також у всіх пацієнтів. В основній групі у 35 (87,5%)\* осіб були казеозні маси (пробки), у 5 (12,5%) – рідкий гній, у контрольній групі казеоз виявлено у 34 (85%) пацієнтів, рідкий гній – у 6 (15%). Защелпний лімфаденіт виявлено у 17 (42,5%) осіб основної групи і у 15 (37,5%) контрольної.

Виразеність гіперемії і потовщення (інфільтрації) піднебінних дужок до лікування в основній ( $4,7 \pm 0,38$  балів) і контрольній ( $4,5 \pm 0,34$  балів) групах була практично однаковою. Після десятого сеансу лікування у 37 (92,5%) пацієнтів, яким застосовувався для промивання препарат Декасан, цей показник зменшився до  $0,7 \pm 0,46$  балів ( $P < 0,05$ ). Подразливої дії чи інших побічних впливів препарату не спостерігалось. У 28 (70%) осіб контрольної групи гіперемія та інфільтрація піднебінних дужок зменшилися до  $0,9 \pm 0,35$  балів, ще у 12 (30%) хворих склали 2,1  $\pm$  0,41 балів. Патологічний вміст лакун мигдаликів був відсутній в обох групах, що також можна пов'язувати з механічним очищенням в результаті процедур. Регіонарний лімфаденіт у пацієнтів основної групи був відсутнім у всіх випадках, натомість у контрольній групі залишався у 5 (12,5%) осіб.

При мікробіологічному дослідженні лакун мигдаликів до проведення процедур у всіх пацієнтів виявлялася патогенна й умовно-патогенна мікрофлора. У 1-й групі у 19 (47,5%) пацієнтів був виявлений *Staphylococcus aureus*, в тому числі у 9 (22,5%) визначалася монофлора, у 3 (7,5%) – поєднання *S. aureus* з нормальною (*S. salivarius*, *S. oralis*, *Neisseria flavescens*) мікрофлорою ротової порожнини. У 7 (17,5%) спостерігалися асоціації *S. aureus* з іншими патогенами, такими як *Streptococcus pyogenes*, *Enterococcus faecium*. У 13 (32,5%) осіб виявлено *Streptococcus pyogenes*: у 3 (7,5%) – монофлора, у 5 (12,5%) – в поєднанні зі *S. aureus*. У 1 (2,5%) пацієнта визначалася комбінація *S. pyogenes* із *Pseudomonas*

*aeruginosa* і *S. aureus*, у 4 (10%) з іншими патогенами, такими як *Haemophilus influenzae*, *Enterobacter cloacae*. У 8 (20%) хворих виявлялася інша мікрофлора, у вигляді *S. pneumoniae* – 5 (12,5%), а також *K. pneumoniae*, *Haemophilus parainfluenzae*, *E. coli*. Всі види патогенних і умовно-патогенних мікроорганізмів висівалися в концентрації  $10^4$ – $10^6$  КУО/мл.

Через 1 місяць після проведеного лікування Декасаном при повторному бактеріологічному дослідженні в 1-й групі *S. aureus* не виявлявся в якості монофлори в жодному випадку. Лише у 5 (12,5%) пацієнтів він висівався в поєднанні з нормальною мікрофлорою ротової порожнини (рис. 1). *S. pyogenes* також не виявлявся в контрольному посіві, ні у вигляді монофлори, ні в поєднанні з іншими патогенами. Лише у 3 (7,5%) пацієнтів *S. pyogenes* виявлявся разом з нормальною мікрофлорою глотки *S. salivarius* і *Neisseria spp.* в допустимих концентраціях  $10^2$ – $10^3$  КУО/мл (рис. 2). Іншої патогенної мікрофлори виявлено не було. Представники нормальної мікрофлори ротоглотки виявлялися у 27 (67,5%) пацієнтів.

У всіх пацієнтів 2-ї групи до лікування, так само як і в 1-й групі, виявлялися патогенні й умовно-патогенні мікроорганізми. Зокрема *S. aureus* висівався у 17 (42,5%) осіб, в тому числі у 8 (20%) – монофлора, у 4

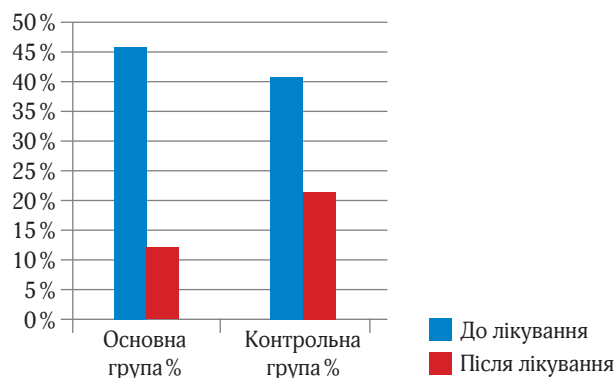


Рис. 1. Наявність *Staphylococcus aureus* при бактеріологічних дослідженнях в обох групах до і після лікування

Таблиця 1. Динаміка вираженості об'єктивних показників (гіперемія, потовщення піднебінних дужок) у хворих на рекурентний тонзиліт (за 5-бальною шкалою)

Візити \ Групи пацієнтів	Основна, n – 40			Контрольна, n – 40		
	4–5 балів	2–3 бали	0–1 бал	4–5 балів	2–3 бали	0–1 бал
До лікування	40 (100%)	0	0	40 (100%)	0	0
Після лікування	0	3 (7,5%)	37 (92,5%)	0	12 (30%)	28 (70%)

\* тут і далі відсоток вирахований умовно, тому що кількість пацієнтів менше 100%.

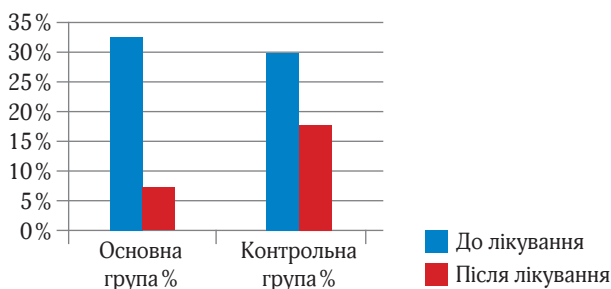


Рис. 2. Наявність *Streptococcus pyogenes* при бактеріологічних дослідженнях в обох групах до і після лікування

(10%) в поєднанні з нормальною мікрофлорою *S. salivarius*, *S. oralis*, у 5 (12,5%) в асоціації з іншими патогенами. *S. pyogenes* виявлено у 12 (30%) пацієнтів, у вигляді монофлори – 2 (5%) випадки, у 4 (10%) – в комбінації зі *S. aureus*, у 5 (12,5%) із *Enterococcus faecium*, *H. influenzae*, у 1 (2,5%) – разом із сапрофітною мікрофлорою *Staphylococcus epidermidis*. З іншої мікрофлори висівалися *S. pneumoniae* і *H. parainfluenzae* по 3 (7,5%) випадки відповідно, а також *Enterobacter cloacae*, *K. pneumoniae*, *E. coli*. Концентрація мікроорганізмів також перебувала в межах  $10^4$ – $10^6$  КУО/мл.

Через 1 місяць після проведеного курсу промивання лакун мигдаликів розчином гідрокортизону з антибіотиком у 9 (22,5%) пацієнтів 2-ї групи висівався *S. aureus*, з них у 3 (7,5%) – монофлора, у 2 (5%) в поєднанні з нормальною мікрофлорою, а у 4 (10%) осіб так само залишалася асоціація *S. aureus* із *S. pyogenes*. Загалом *S. pyogenes* продовжував висіватися у 7 (17,5%) обстежуваних осіб. При цьому концентрація мікроорганізмів мала межові значення  $10^3$ – $10^4$  КУО/мл. Представники нормальної мікрофлори ротової порожнини без поєднань з патогенними та умовно-патогенними бактеріями виявлені при контрольному дослідженні лише у 8 (20%) осіб.

Таким чином, у пацієнтів основної групи, яким проводилося промивання лакун піднебінних мигдаликів препаратом Декасан, виявленість *S. aureus* зменшилася в 3,8 раза, *S. pyogenes* – в 4,3 раза. В контрольній групі цей показник для *S. aureus* зменшився в 1,9 раза, *S. pyogenes* – в 1,7 раза.

Збереження асоціації *S. pyogenes* і *S. aureus* у хворих на рекурентний тонзиліт після промивання лакун традиційними розчинами антибіотиків, незважаючи на їхню антибіотикочутливість при мікробіологічному дослідженні *in vitro*, на нашу думку, може бути наслідком біоплівкоутворення даних патогенів, що забезпечує їхню полірезистентність на поверхні лакун піднебінних мигдаликів. Тому вплив Декасану на утворення біоплівок різними видами мікроорганізмів, що виділяються при хронічних запальних захворюваннях піднебінних мигдаликів, є перспективним напрямком подальших

досліджень. Це дасть змогу визначити оптимальні концентрації препарату, необхідні для усунення патогенної мікрофлори мигдаликів, а також розробити оптимальні схеми лікування даної патології у дорослих і дітей.

## Висновки

Декасан має високу клінічну ефективність при рекурентному тонзиліті, що проявлялася значнішим зменшенням запальних явищ з боку піднебінних мигдаликів, ніж при використанні традиційних розчинів. Декасан продемонстрував виражений санаційний ефект як проти грамнегативних, так і проти грампозитивних бактерій, насамперед *S. pyogenes* і *S. aureus*, які найчастіше виділялися з лакун мигдаликів.

Після проведеного місцевого лікування, використовуючи Декасан, достовірно збільшилася висіваність нормальної мікрофлори з піднебінних мигдаликів, що може свідчити про сприяння відновленню біоценозу ротоглотки шляхом впливу на патогенні бактерії без шкідливої дії на сапрофітні мікроорганізми.

Висока ефективність і безпечність препарату Декасан дозволяє рекомендувати його до широкого застосування в клінічній практиці у хворих на рекурентний тонзиліт та інші запальні захворювання ротоглотки.

## References

- Schcherbakova MJ, Belov BS. A-streptococcal tonsillitis: modern aspects. *Pediatrics Journal*. 2009; 88 (5).
- Belov VA. Modern methods of microbiological diagnostics in exacerbation of chronic and acute forms of tonsillitis in children. *Questions of modern pediatrics*. 2012; 11 (2).
- Hlaholieva A. Comparison of the effectiveness of preventive systemic administration of antibiotics with topical use of decamethoxin during clean surgical interventions. *Perioperaciina Medicina* [Internet]. Interdisciplinary Academy of Pain Medicine; 2019 Nov 1;2(2):8–13. Available from: <https://doi.org/10.31636/prmd.v2i12.2>
- Gonchar OO, Nazarchuk OA, Paliy DV, Kovalenko IV, Yatsula OV, Burkot VM. Prescription of decamethoxin and drug forms for adhesion of bacteria. *The world of medicine and biology*. 2015; 11 (4-2 (54)).
- Hoffman VV, Bakulina LS. Why the use of antiseptics and antibiotics does not give the desired effect in the treatment of patients with chronic compensated tonsillitis? *Russian otorhinolaryngology*. 2013 (2 (63)): 21-5.
- Izvin AI, Kataeva LV. Microbial landscape of the mucous membrane of the upper respiratory tract in health and disease. *Bulletin of otorhinolaryngology*. 2009; 2: 65-8.
- Kovalchuk VP, Kondratyuk VM, Fomina NS, Kovalenko IM. Microbiological education of the technical support of combined antibiotics and Dekasan. *Emergency medicine*. 2017 (8): 39-42.8.
- Cordon YuV. Infusion of unwelcoming factors on the anti-microbial activity of antiseptic drugs. *Clinical and experimental pathology*, 2012, 11 2 (40): 60-63.
- Krendeleev MS. Problem of biofilm formation in tonsillitis. *Modern problems of science and education*. 2016 (5): 50.
- Kryukov AI, Tovmasyan AS, Drabkina IV, Sukhina MA, Zhukhovitskiy VG. The role of microflora in the etiology of chronic tonsillitis. *Bulletin of otorhinolaryngology*. 2010 (3): 4-6.

11. Lukan NV, Sambulov VI, Filatova EV. Conservative treatment of various forms of chronic tonsillitis. Almanac of Clinical Medicine. 2010 (23).
12. Maltsev SV, Mansurova GSh. What is biofilm? Practical medicine. 2011 (53).
13. Maltseva GS. Modern etiological, pathogenetic and clinical foundations of diagnosis and treatment of chronic tonsillitis (Doctoral dissertation, St. Petersburg Research Institute of the ear, throat, nose and speech).
14. Mikhailova EA, Fomina MV, Kirgizova SB. Microbial ecology of the tonsils in patients with chronic tonsillitis. Bulletin of the Orenburg State University. 2015; 10(185).
15. Paliy HK, Kovalchuk VP, Derkach NM, Paliy DV. Obhruntuvannia efektyvnosti antyseptychnoho preparatu dekasana v likuvanni khvorykh na hniino-zapalni zakhvoriuvannia. Ukrainyskiy khimioterapevtychnyi zhurnal. 2010(1-2):78-82. [In Ukrainian]
16. Paliy HK, Nazarchuk OA, Nahaichuk VI, Vovk IM, Nazarchuk HH. Obhruntuvannia dotsilnosti zastosuvannia dekametoksynu pry antybiotyko-ta fahorezystentnosti psevdomonadnoi khirurhichnoi infektsii. Klinichna khirurhiia. 2017(9):64-7. [In Ukrainian]
17. Popovych V.I. Hostryi tonzylit: suchasna etiopatohenetychna kontseptsiiia. Zdorovia Ukrainy. 2018; 11-12 (432-433):26-28. [In Ukrainian]
18. Ribak N.A. Mykrobiyolohycheskaia i klyniko-morfolohycheskaia dyahnostyka khronycheskoho tonzyllyta: avtoreferat. Minsk, 2017; 22s. [In Russian]
19. Feshchenko YuI, Humeniuk MI, Mukhin OO. Antyseptychnyi preparat dekasana u profilaktytsi ta likuvanni mistsevykh hniino-zapalnykh urazhen. Ukrainyskiy khimioterapevtychnyi zhurnal. 2002(1):13. [In Ukrainian]
20. Cvetkov JeA, Churilov LP, Zajchik ASH. Adenotonzillyty i ih oslozhenija u detej. Limfoepitelial'noe glotochnoe kol'co v norme i patologii. 2003; [In Russian]
21. Chebotar IV, Mayansky AN, Konchakova ED, Lazareva AV, Chistyakova VP. Antibiotic resistance of biofilm bacteria. Clinical microbiology and antimicrobial chemotherapy. 2012; 14 (1).
22. Chekman IS, Horchakova NO, Tumanov VA. Farmakolohiia. Pidruchnyk. Vyscha shkola; 2001:598 p.
23. Chole RA, Faddis BT. Anatomical Evidence of Microbial Biofilms in Tonsillar Tissues. Archives of Otolaryngology-Head & Neck Surgery [Internet]. American Medical Association (AMA); 2003 Jun 1;129(6):634. Available from: <https://doi.org/10.1001/archotol.129.6.634>
24. Galli J, Ardito F, Calò L, Mancinelli L, Imperiali M, Parrilla C, et al. Recurrent upper airway infections and bacterial biofilms. The Journal of Laryngology & Otology [Internet]. Cambridge University Press (CUP); 2006 Nov 3;121(4):341-4. Available from: <https://doi.org/10.1017/s0022215106003896>
25. Kania RE, Lamers GEM, Vonk MJ, Huy PTB, Hiemstra PS, Bloemberg GV, et al. Demonstration of Bacterial Cells and Glycocalyx in Biofilms on Human Tonsils. Archives of Otolaryngology-Head & Neck Surgery [Internet]. American Medical Association (AMA); 2007 Feb 1;133(2):115. Available from: <https://doi.org/10.1001/archotol.133.2.115>
26. Morris DP. Bacterial biofilm in upper respiratory tract infections. Current Infectious Disease Reports [Internet]. Springer Science and Business Media LLC; 2007 Apr 27;9(3):186-92. Available from: <https://doi.org/10.1007/s11908-007-0030-3>
27. Nazarchuk O. Research of antimicrobial efficacy of modern antiseptic agents based on decamethoxine and povidone-iodine. Perioperacina Medicina [Internet]. Interdisciplinary Academy of Pain Medicine; 2019 Jun 27;2(1):6-10. Available from: <https://doi.org/10.31636/prmd.v2i1.1>
28. Nazarchuk OA, Paliy DV. Substantiation of overcoming of antibiotic resistance in Acinetobacter baumannii clinic al strains by usage of decamethoxinum. Annals of Mechnikovs Institute. 2017; 2:28-33.

### Применение декасана в местном лечении при хронических воспалительных заболеваниях миндалин

Биль Б. Н.<sup>1</sup>, Кушнир А. С.<sup>2</sup>

<sup>1</sup>Національний університет охорони здоров'я України імені П. Л. Шупика, Київський міський центр ендоскопічної риноларингології

<sup>2</sup>Частное высшее учебное заведение "Институт общей практики – семейной медицины", Лечебно-диагностический центр "ADONIS"

**Резюме.** Проводилось местное санлирующее лечение у 40 пациентов, страдающих рекуррентным тонзиллитом, используя для промывания лакун небных миндалин препарат Декасан. Проведенные клинические наблюдения и микробиологические исследования продемонстрировали более высокую эффективность Декасана в отношении основных патогенов лакун небных миндалин по сравнению с традиционно используемыми для промывания растворами антибиотиков. Декасан – высокоэффективный и безопасный антисептический препарат для местного лечения больных с хроническими воспалительными заболеваниями миндалин, способствующий восстановлению локального биоценоза, что подтверждается ростом высеваемости нормальной микрофлоры с поверхности лакун небных миндалин.

**Ключевые слова:** рекуррентный тонзиллит, микрофлора, местное лечение, антисептик, Декасан

### The use of Decasan in the local treatment of chronic inflammatory diseases of the tonsils

Bill B. N.<sup>1</sup>, Kushnir A. S.<sup>2</sup>

<sup>1</sup>Shupyk National Medical Academy of Postgraduate Education, Kyiv City Center for Endoscopic Rhinology

<sup>2</sup>Private Higher Educational Institution "Institute of General Practice – Family Medicine", Diagnostic and treatment center "ADONIS"

**Abstract.** The local sanitation in 40 patients with recurrent tonsillitis was carried out, using Decasan for washing of the lacunae of the palatine tonsils. Clinical observations and bacteriological studies have shown greater efficacy of Decasan in relation to the main pathogens of the tonsillar lacunae, compared to antibiotic solutions traditionally used for washing. Decasan is a highly effective and safe antiseptic for local treatment of patients with chronic inflammatory diseases of the tonsils, contributing to the restoration of local biocenosis, which is confirmed by an increase in the plaiting of normal microflora from the surface of the tonsillar lacunae.

**Key words:** recurrent tonsillitis, microflora, local treatment, antiseptic, Decasan